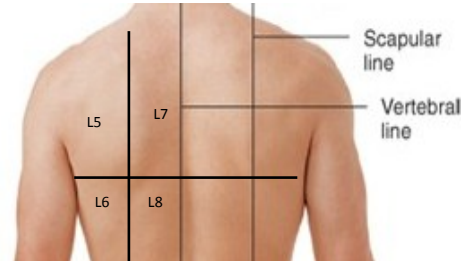
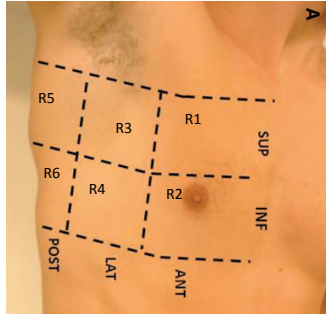


LUNGULTRALJUD

Patient i icke-obligatorisk ryggläge

PATIENT ID

DATUM TID



Höger

Vänster

R7	R5	R3	R1		L1	L3	L5	L7
R8	R6	R4	R2		L2	L4	L6	L8

Modifierad från Bouhemad B, Mongodi S et al Ultrasound for "lung monitoring" of ventilated patients. *Anesthesiology*. 2015

TOTALPOÄNG: _____

Poäng 0 = normalt luftförande vävnad eller <3 separerade B-lines

Poäng 1 = minst 3 separerade B-lines eller sammanhängande B-lines som täcker <50% av skärmen UTAN tydliga subpleurala förändringar

Poäng 1p = B-lines täckande <50% av skärmen MED tydliga subpleurala förändringar

Poäng 2 = B-lines täckande ≥50% av skärmen UTAN tydliga subpleurala förändringar

Poäng 2p = B-lines täckande ≥50% av skärmen MED tydliga subpleurala förändringar

Poäng 3 = vävnadslig konsolidering
Om konsolidering föreligger värdefullt att beskriva nedan morfologin av eventuell luftbronkogram (frånvarande, statiskt, dynamiskt, linear/grenad)

Lägg till om det finns **PV** = pleuravätska

NOTERINGAR: _____
