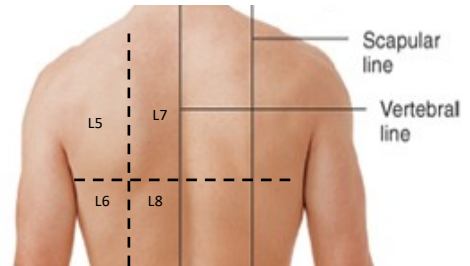
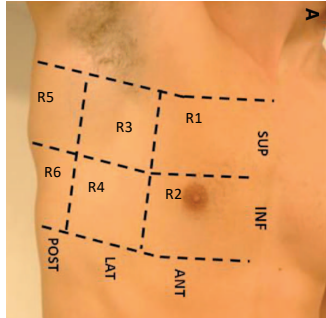




ECOGRAFIA POLMONARE

Paziente NON in decubito supino obbligato

CODICE PAZIENTE DATA ESAME ORA



Destra

Sinistra

R7	R5	R3	R1		L1	L3	L5	L7
R8	R6	R4	R2		L2	L4	L6	L8

Modificato da Bouhemad B, Mongodi S et al. Ultrasound for "lung monitoring" of ventilated patients. *Anesthesiology*. 2015

SCORE TOTALE: _____

Score 0 = normale aerazione o <3 linee B separate

Score 1 = almeno 3 linee B separate o linee B coalescenti ma occupanti <50% dello schermo **SENZA** franche alterazioni sotto-pleuriche

Score 1p = linee B occupanti <50% dello schermo **CON** franche alterazioni sotto-pleuriche

Score 2 = linee B occupanti ≥50% dello schermo **SENZA** franche alterazioni sotto-pleuriche

Score 2p = linee B occupanti ≥50% dello schermo **CON** franche alterazioni sotto-pleuriche

Score 3 = addensamento con aspetto tissue-like
 se presente addensamento utile descrivere in note la morfologia dell'eventuale broncogramma (assente, statico, dinamico, lineare/arborescente)

Aggiungere se presente **VP** = versamento pleurico

NOTE: _____

