

Patient-ID

Proximal DVT

3 punkt-kompressionsmetod

Observera att patientnära ultraljud är en begränsad undersökning som inte utesluter andra fynd och inte syftar till att besvara andra frågeställningar än de som anges nedan. **Detta är ett utbildningsprotokoll/protokoll som förutsätter förkunskap om ultraljud och vanliga fallgropar, undersökningsfynd skall inte användas till kliniska beslut utan samråd med ultraljud instruktör/specialist tills man är certifierad i POCUS.**

Läkare	
Ultraljud instruktör	
Datum	
Patient ID	
Bilder lagrade?	

Indikation: Unilateral bensvullnad ___ Chock ___ Dyspné (LE misstanke) ___

Komprimerbar ven?

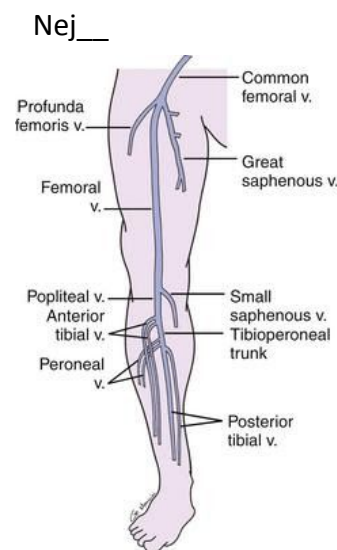
- Nivå 1 v. Femoralis Communis (CFV) och v. Saphena Magna (GSV) i konfluensen med CFV¹? Ja ___ Nej ___
- Nivå 2 v. Femoralis Superficialis (SFV)²? Ja ___ Nej ___
- Nivå 3 v. Poplitea (PV) inspekterad ned till konfluensen? Ja ___ Nej ___

Vid ej-komprimerbar ven?

- Synlig trombmassa? Ja ___ Nej ___
- Lokalisation av trombtopp? Nivå: _____
cm från fotsulan: _____

¹ "Mickey mouse sign"; vena femoralis communis är huvudet, vena saphena magna är mediala örat och arteria femoralis communis är laterala örat

² undersök SVF distalt från nivå 1 fram till försvinner under muskel cirka 10 cm från ljumske



Kvalitetssäkring:

Bildkvalitet: Adekvat ___ Inadekvat ___

Tolkningsprecision: Instämmer ___ Ej instämmer ___

Obestämbart ___

Kommentarer: _____ Godkänd: Ja ___ Nej ___