

Akutkliniken US Linköping
POCUS patientnära ultraljud

Njure

Patient-ID

Observera att patientnära ultraljud är en begränsad undersökning som inte utesluter andra fynd och inte syftar till att besvara andra frågeställningar än de som anges nedan. **Detta är ett utbildningsprotokoll/protokoll som förutsätter förkunskap om ultraljud och vanliga fallgropar, undersökningsfynd skall inte användas till kliniska beslut utan samråd med ultraljud instruktör/specialist tills man är certifierad i POCUS.**

Läkare	
Ultraljud instruktör	
Datum	
Patient ID	
Bilder lagrade?	

Indikation: Flanksmärta__ Hematuri__ Oligo-/anuri__ Akut njursvikt__
Pyelonefrit__

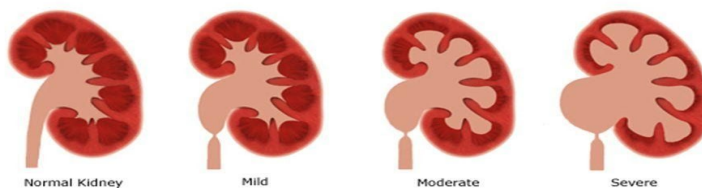
Frågeställningar:

- **Hydronefros höger?** Ja__ Nej__
- **Hydronefros vänster?** Ja__ Nej__
- **Utspänd urinblåsa?** Ja__ Nej__
- **Konkrement?** Ja__ Nej__

Detaljer:

- Spara bilder i både lång (normal storlek 9-12 cm) - och kortaxel (4-5 cm).
- Grader av hydronefros; mild – måttlig – uttalad.

STAGES OF HYDRONEPHROSIS



Kvalitetssäkring:

Bildkvalitet: Adekvat__ Inadekvat__

Tolkningsprecision: Instämmer__ Ej instämmer__ Obestämbart__

Kommentarer: _____

Godkänd: Ja__ Nej__