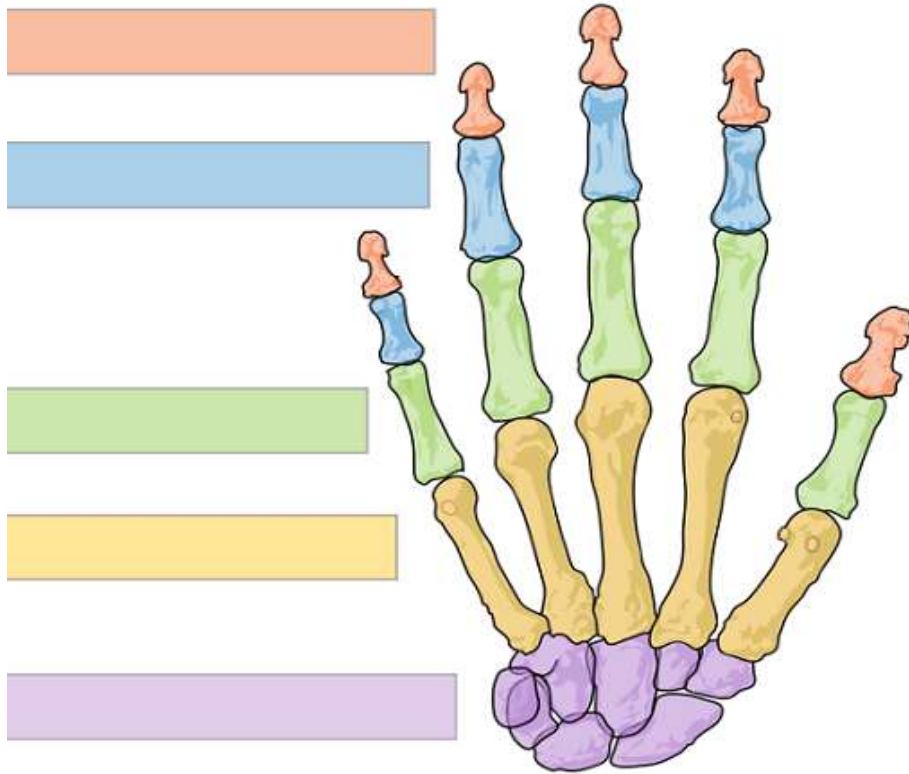


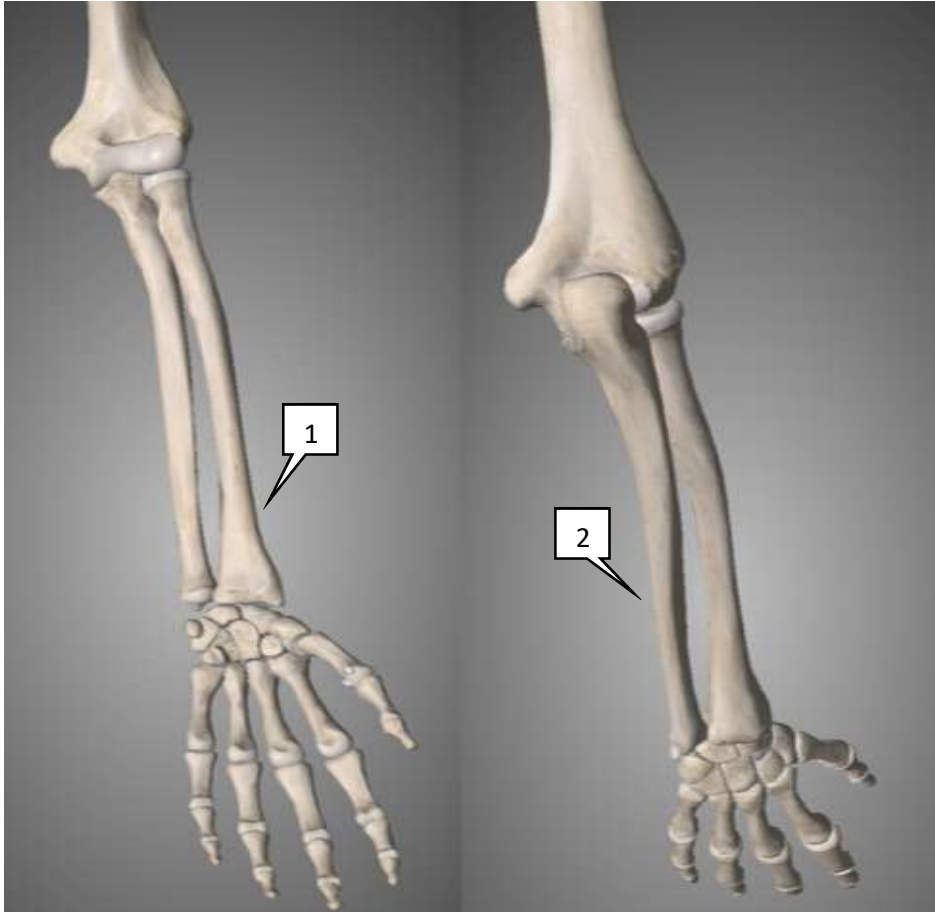
INSTUDERINGSFRÅGOR

Hand/handled

Vad heter benen? För lila räcker samlingsnamnet. Märk ut scaphoideum.




Märk ut: MCP-, PIP-, DIP- och IP-led. Ett ställe räcker



Vad heter underarmens ben?

- 1.
- 2.

Vilka 3 nerver innerverar handen?



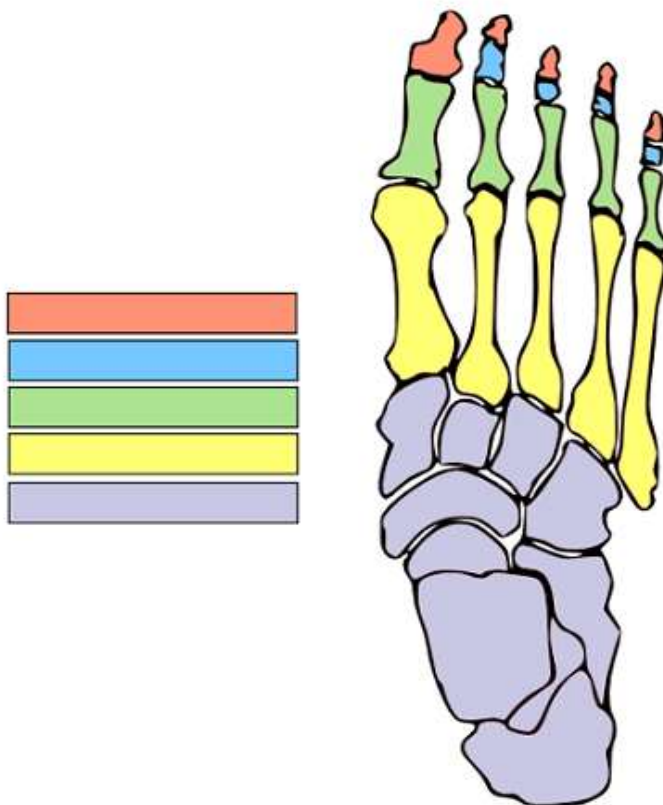
Förklara vilken nerv som täcker grönt, rött och gult

Hur testar man den sensoriska funktionen hos dessa nerver?

Hur testar man den motoriska funktionen i handens nerver?

Fot/underben

Vad heter benen? För lila räcker samlingsnamnet. Märk ut talus.

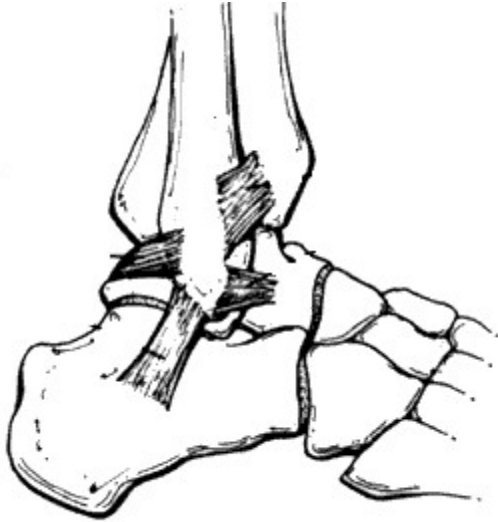

Märk ut: MTP-, PIP-, DIP- och IP-led. Ett ställe räcker

Märk ut FTA-ligamentet på bilden nedan.

1. Vilka ben fäster det i?

2. Vilken typ av våld är vanligast vid FTA-ligament skador?



1.

2.

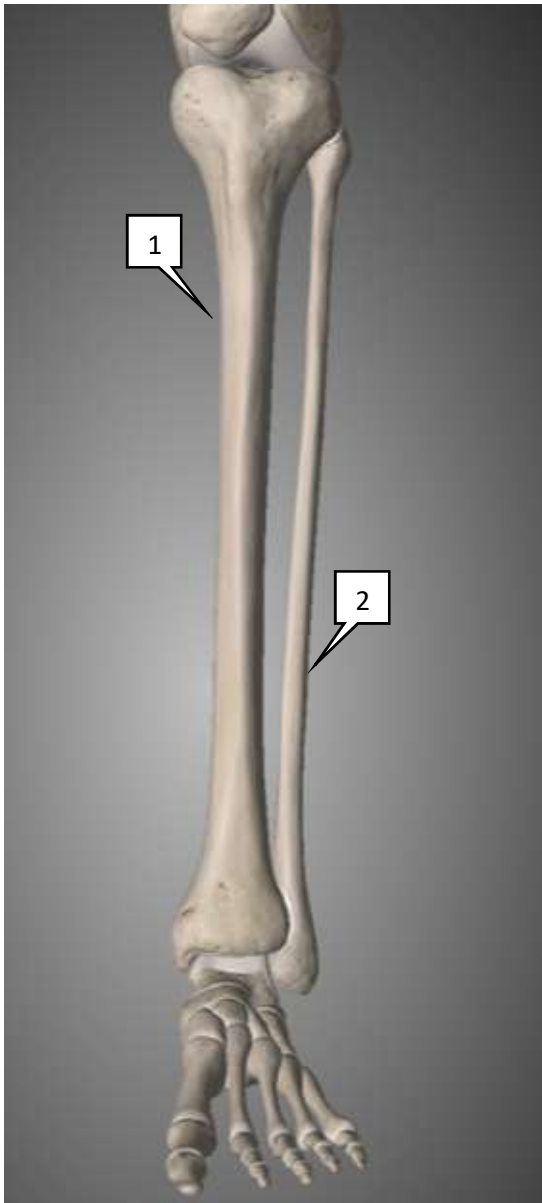
Ottawa ankle rules används för att bedöma behov av slätröntgenundersökning av fotleden i akutskedet för vuxna.

Består av 3 frågor/undersökningar, vilka?

1.

2.

3.



Vad heter benen i underbenet?

1.

2.

Märk ut:

1. Mediala

2. Lateral malleolen.

Lägesbeskrivningar

Förklara orden nedan:

Dexter:

Sinister:

Proximalt:

Distalt:

Anteriort:

Posteriort:

Medialt:

Lateralt:

Dorsalt:

Volart:

Palmart:

Plantart:

I handen kan man istället för att använda medialt och lateralt, använda vad?

Rörelsebeskrivningar

Förklara ordern nedan:

Abduktion:

Adduktion:

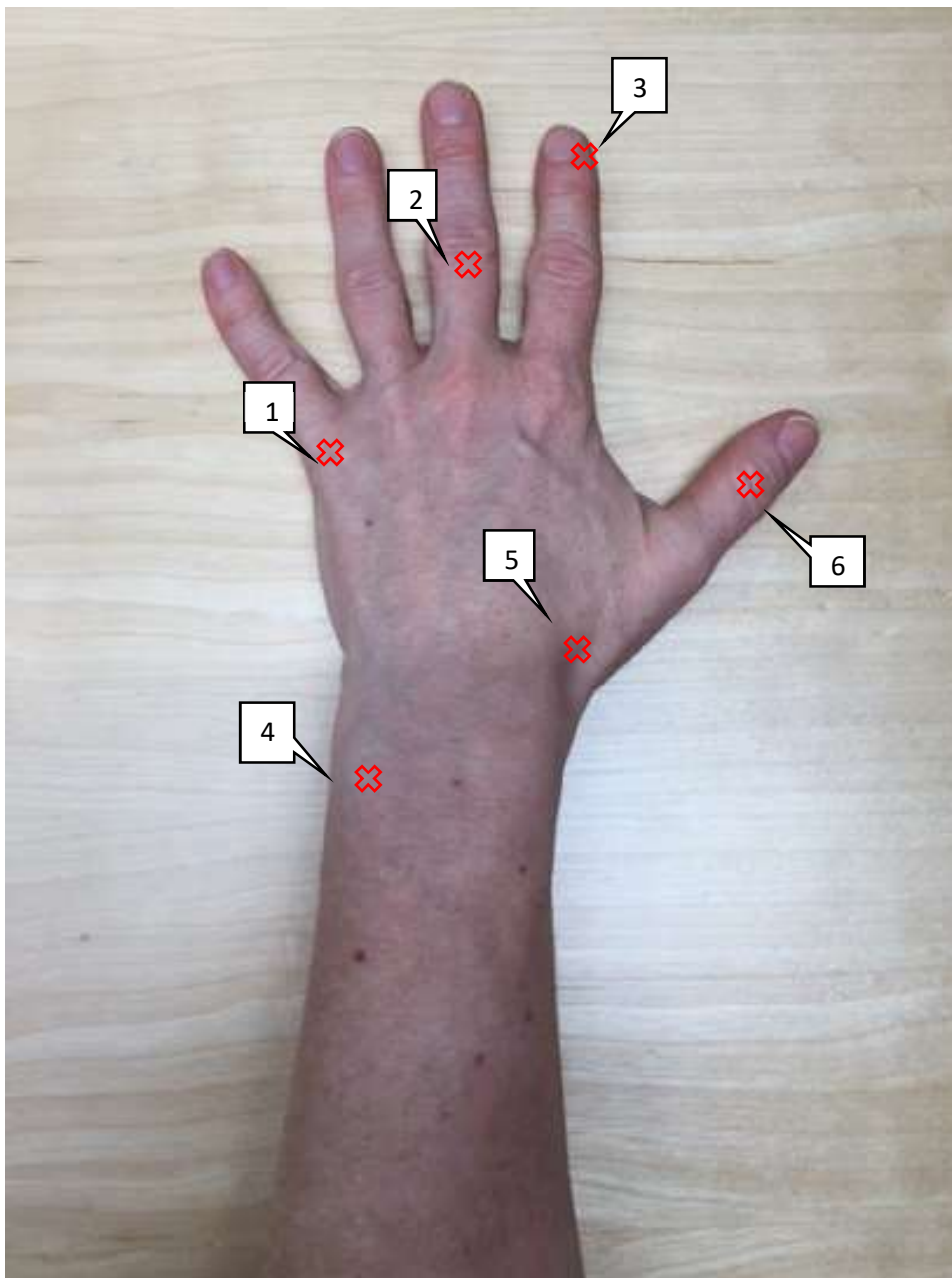
Extension:

Flexion:

Pronation:

Supination:

Lägen



Beskriv läget:

- 1.
- 2.
- 3.
- 4.
- 5.
- 6.